

# 第 1 回

## 関東アブレーションフロンティア

### 《 プログラム・抄録集 》

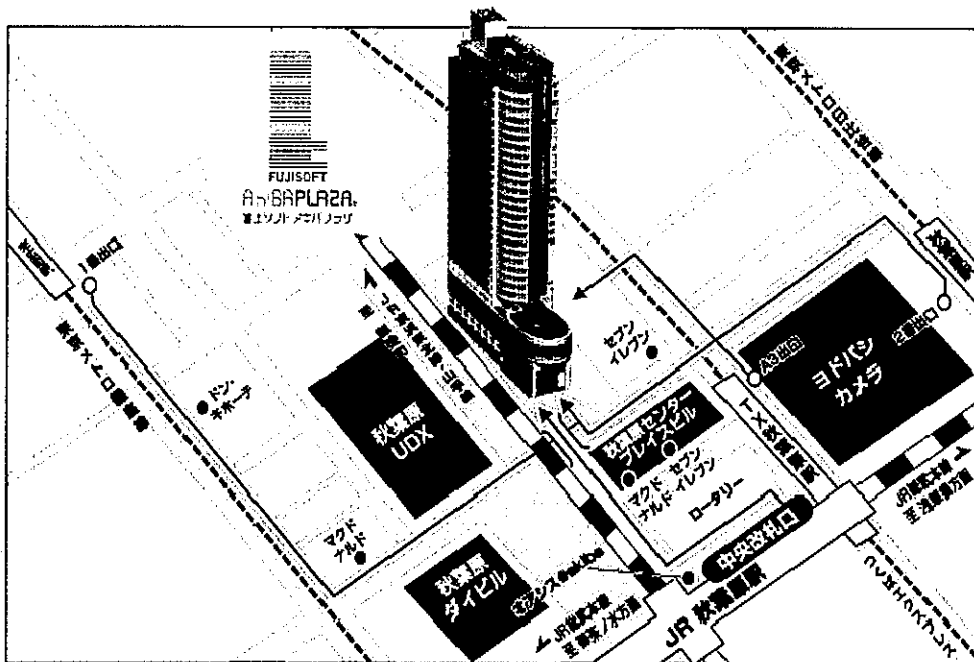
●日 時:平成 23 年 6 月 25 日(土)

14 時 00 分～18 時 00 分

●会 場:富士ソフトアキバプラザ内

「アキバホール」5階

東京都千代田区神田練塀町 3(富士ソフト秋葉原ビル)



JR 線 秋葉原駅 中央改札口より徒歩2分、つくばエクスプレス線 秋葉原駅 A3 出口より  
徒歩1分、東京メトロ日比谷線 秋葉原駅 2番出口より徒歩3分

《 共 催 》

関東アブレーションフロンティア  
バイエル薬品株式会社

## <プログラム>

### ● 開会の辞 14:00～14:05

代表世話人 土浦協同病院 家坂義人 先生

### ● Session I 14:05～15:05

座長 横須賀共済病院 循環器センター 桑原大志 先生

#### 1. 2本の副伝導路があり、1つは過常伝導特性を呈したWPW症候群の一例

慶應義塾大学医学部 循環器内科

相澤義泰、高月誠司、西山崇比古、木村雄弘、西山信大、福本耕太郎、

福田有希子、三好俊一郎、福田恵一

#### 2. 心房細動アブレーション1年後の自律神経除神経効果残存について

さいたま赤十字病院 循環器科

岩井慎介、新田順一、佐藤 明、稲葉 理、狩野実希、浅野充寿、村松賢一、

大和恒博、松村 穰、武居一康、浅川喜裕

#### 3. 発作性心房細動に対する肺静脈隔離術後に出現した

間歇的肺静脈左房伝導を伴う持続性肺静脈頻拍症の一例

東京慈恵会医科大学 循環器内科

谷川真一、松尾征一郎、山根禎一、徳竹賢一、日置美香、伊藤敬一、鳴井亮介、

山下省吾、徳田道史、稲田慶一、伊達太郎、吉村道博

#### 4. 発作性心房細動発作をトリガーとする心室頻拍頻回発作症例に対し

肺静脈隔離術が両不整脈抑制に奏効した1例

信州大学医学部附属病院 循環器内科

岡田綾子、富田 威、小口泰尚、竹内崇博、相澤万象、池田宇一

休憩(15:05～15:15)

### ● Session II 15:15～16:00

座長 群馬県立心臓血管センター 熊谷浩司 先生

#### 5. Pace mapの一致しない左室流出路中隔での通電にて治療に成功した

特発性心室性期外収縮の1例

埼玉医科大学国際医療センター 心臓内科

飛梅 威、松本万夫、上西正洋、石田仁志、堀田ゆりか、志貴祐一郎、原 幹、

加藤律史、西村重敬

6. 大心静脈で良好なペースマップが得られたにもかかわらず、

右室流出路での通電で治癒した心室性期外収縮の1例

横須賀共済病院 循環器センター

高木克昌、桑原大志、高橋良英、川口直彦、中島永美子、大久保健史、

渡 雄至、滝川正晃、山尾一哉、高橋 淳

7. His-Purkinje 系を巡回する右脚ブロック型心室頻拍の2例

筑波大学大学院 循環器内科

町野 毅、夢田 浩、関口幸夫、成瀬代士久、山崎 浩、五十嵐 都、

吉田健太郎、久賀圭祐、青沼和隆

● Session III 16:00~17:00

座長 慶應義塾大学医学部 循環器内科 高月誠司 先生

8. 右房、左房の興奮解離を認めた心房頻拍の一例

(財)太田総合病院附属太田西ノ内病院 循環器センター

武田寛人、駒場智美、中村裕一、益田淳朗、金澤晃子、石田悟朗、遠藤教子、

新妻健夫、小松宣夫、高橋皇基、丹波雅博

9. 剖検心病理解析を行った心尖部中隔起源心室頻拍の一例

群馬大学大学院医学系研究科 臓器病態内科学

入江忠信、金古善明、中島 忠、加藤寿光、飯島貴史、田村未央、小林洋明、

飯塚貴志、太田昌樹、齋藤章宏、伊藤敏夫、倉林正彦

日本医科大学多摩永山病院 内科・循環器内科

井川 修

10. Arrhythmogenic Heart in Apparently Normal Heart

社会保険小倉記念病院 循環器内科

安 珍守、合屋雅彦、廣島謙一、大江征嗣、林健太郎、牧原 優、永島道雄、

福永真人、岩淵成志、延吉正清

11. 心室中隔基部の菲薄化領域に必須緩徐伝導路を有し、VT termination without global capture の所見を認めた心サルコイドーシスの1例

武蔵野赤十字病院 循環器科

前田真吾、山内康熙、岡田寛之、田尾 進、内藤貴基、鍵山暢之、原 信博、

小西裕二、山口徹雄、梅本朋幸、宮本貴庸、尾林 徹

筑波大学 循環器内科

関口幸夫、青沼和隆

休憩(17:00~17:10)

● SessionIV 17:10~17:55

座長 社会保険小倉記念病院 循環器内科 合屋雅彦 先生

12. 脚枝間リエントリー性と脚枝内リエントリー性心室頻拍を呈した一症例

土浦協同病院 循環器センター内科

谷口宏史、小松雄樹、久佐茂樹、菱刈景一、内山貴史、高山 啓、大友 潔、  
家坂義人

13. 左室後壁瘢痕内の遅延電位(LP)への通電後にLPの解離を認めた  
心筋梗塞後心室頻拍の一例

獨協医科大学越谷病院 循環器内科

中原志朗、虎溪則孝、中村日出彦、虎溪瑞穂、尾崎文武、東 昭宏、  
林 亜紀子、小林さゆき、酒井良彦、高柳 寛

14. 心外膜側アプローチにて頻拍回路の同定が可能であった、  
左室後下壁心外膜側起源心室頻拍の一例

群馬県立心臓血管センター

林 達哉 (現 災害医療センター)

群馬県立心臓血管センター

熊谷浩司、内藤滋人、松橋論宣、西内 英、福家悦子、佐藤千鶴、三樹祐子、  
坂本 有、中村啓二郎、深澤利恵、後藤貢士、粕野健一、大島 茂、谷口興一

● 閉会の辞 17:55~18:00

代表世話人 埼玉医科大学国際医療センター 心臓内科 松本万夫 先生

(会終了後、意見交換会を予定しております。)